*Enciclopedia Médico-Quirúrgica – E – **20-878-A-10** (2004)*

Tumores de la glándula tiroidea: correlaciones citohistológicas y aporte de las nuevas técnicas

B. Cochand-Priollet
M. Wassef
H. Dahan
M. Polivka
P.-J. Guillausseau

Resumen. *– Los nódulos tiroideos constituyen un cuadro muy frecuente. Menos del 10% corresponden a un cáncer. La punción aspiración con aguja fina es una eficaz técnica de detección, simple, poco invasiva y con una sensibilidad entre el 95 y el 99%. Aunque su especificidad es inferior (55 a 75%), permite disminuir el número de intervenciones quirúrgicas innecesarias sobre nódulos benignos. En este artículo se detallan las características histológicas y citológicas de las principales lesiones tiroideas haciendo hincapié en las dificultades diagnósticas de cada una. Estas dificultades diagnósticas varían en función del tipo de enfermedad, resultando útil en ciertos casos la combinación de la histología y la citología. También se estudian las limitaciones del examen citológico, sobre todo en el caso de tumores foliculares y oncocíticos. Las técnicas inmunocitoquímicas e histoquímicas contribuyen a precisar el diagnóstico aumentando la especificidad, aunque su aportación en cada tipo de lesión tiroidea es controvertida. Cabe destacar la toma de células en medio líquido para este tipo de pruebas complementarias.*

© 2004 Elsevier SAS, París. Todos los derechos reservados.

Palabras clave: *Punción aspiración con aguja fina; Toma de células en medio líquido; Biología molecular*

Nódulo/s tiroideo/s: importancia de la citología en la actitud terapéutica

La punción aspiración con aguja fina de los nódulos tiroideos figura en las publicaciones internacionales [13, 24] y en diferentes guías [1] como el principal elemento diagnóstico dentro del algoritmo de actuación ante un nódulo tiroideo. La mayor parte de las decisiones sobre tratamiento quirúrgico o no quirúrgico se toman en función del resultado de la citología y siguiendo un esquema determinado (Cuadro I).

La punción aspiración con aguja fina se considera como una «prueba de detección» por varias razones. Cada vez se detectan más nódulos tiroideos, ya sea por la accesibilidad de la ecografía tiroidea, o por los avances radiológicos y, además, menos del 10% de los nódulos tiroideos corresponden a un cáncer. La punción aspiración con aguja fina permite detectar, entre un gran número de nódulos, aquellos que corresponden a lesiones neoplásicas malignas. Es, pues, una prueba muy sensible capaz de detectar prácticamente todos los cánceres. En la literatura, casi todos los autores coinciden en que la sensibilidad de esta técnica oscila entre el 95 y el 99%. Sin embargo, su especificidad es menor (entre 55 y 75%) [4]. La punción aspiración con aguja fina es una prueba válida para la detección del cáncer de la glándula tiroidea, pero se observa un cierto número de falsos resultados citológicos positivos. Esto obliga un control histológico definitivo previo a la cirugía en el 35 al 40% de los nódulos puncionados. La punción aspiración con aguja fina constituye la única alternativa a la intervención quirúrgica sistemática de todos los nódulos tiroideos, ya que se ha comprobado que el resto de los procedimientos diagnósticos (exploración física, pruebas de laboratorio, estudios radiológicos) no permiten detectar el carácter potencialmente maligno de un determinado nódulo.

En segundo lugar, las dificultades que se encuentran en el diagnóstico citológico no son las mismas que en el estudio histológico. De esta forma, un diagnóstico citológico complicado se puede resolver con el examen histológico y viceversa. Estas dos técnicas se pueden emplear de forma

Cuadro I. – Clasificación citológica de las lesiones de la glándula tiroidea.

Punción no representativa
Ausencia de hallazgos sugestivos de malignidad
Lesión sospechosa de malignidad (incluyendo los tumores oncocíticos)
Lesión maligna (precisar cuando sea posible)

B. Cochand-Priollet
Adresse e-mail: beatrix.cochand-priollet@lrb.ap-hop-paris.fr
M. Wassef : *Service d'anatomie et cytologie pathologiques, Hôpital Lariboisière, 2, rue Ambroise-Paré, 75475 Paris cedex 10, France.*
H. Dahan : *Service de radiologie centrale, Hôpital Lariboisière, 2, rue Ambroise-Paré, 75475 Paris cedex 10, France.*
M. Polivka : *Service d'anatomie et cytologie pathologiques, Hôpital Lariboisière, 2, rue Ambroise-Paré, 75475 Paris cedex 10, France.*
P.-J. Guillausseau : *Service de médecine interne-endocrinologie, Hôpital Lariboisière, 2, rue Ambroise-Paré, 75475 Paris cedex 10, France.*

complementaria, particularmente durante el examen extemporáneo, en el que el corte histológico puede ser interpretado en comparación con los hallazgos de la citología.

En este artículo se intentan exponer paralelamente las lesiones citológicas e histológicas, subrayando, si existen, las diferencias en las dificultades diagnósticas de ambas. En el último apartado se estudian las nuevas técnicas citológicas, desarrolladas desde hace unos años, y su capacidad para mejorar el diagnóstico tanto citológico como histológico.

Elementos del diagnóstico citológico e histológico

Independientemente del método utilizado, lo principal es establecer el diagnóstico de cáncer en el momento oportuno. La gran mayoría de los cánceres de la glándula tiroidea son carcinomas, siendo mucho más raros el resto de los tipos (Cuadro II).

CARCINOMAS

Carcinoma papilar

Es el carcinoma tiroideo más frecuente y representa del 65 al 80% de todos los cánceres la glándula tiroidea. Afecta mayoritariamente a mujeres adultas jóvenes, con una relación mujer/varón que varía de 2:1 a 4:1. Desde el punto de vista citológico, el diagnóstico suele ser fácil. La punción muestra casi siempre abundantes células agrupadas en formaciones tridimensionales de bordes netos y bien definidos. Las células son de pequeño o mediano tamaño, su citoplasma es bastante basófilo a la tinción de May-Grünwald-Giemsa, y presentan núcleos regulares en cuanto a su tamaño, poco voluminosos y cuyas únicas alteraciones son la presencia de contornos más angulosos que, a veces, le confieren un aspecto ranurado y con mayor frecuencia la existencia de marcado hipercromatismo o un nucléolo claramente visible con un aumento de 25. Las inclusiones citoplásmicas intranucleares constituyen un dato diagnóstico muy importante. El coloide es escaso e incluso puede faltar. Se puede observar un gran número de macrófagos gigantes. Estas características citológicas corresponden a la forma clásica de carcinoma papilar, ya sea infiltrante o no.

Histológicamente, este carcinoma se define por la presencia de papilas (ejes de tejido conjuntivo recubiertos de una capa de células epiteliales). Generalmente, estas papilas son fáciles de reconocer y se asocian a la presencia de un número variable de folículos. Los ejes de las papilas son casi siempre finos y ramificados, aunque se pueden encontrar microfolículos o restos edematosos o lipofágicos. Las células tumorales son cúbicas o cilíndricas pequeñas, con citoplasma débilmente eosinófilo. Los núcleos son mayores que los de las células normales, de forma ovalada o con bordes angulosos o irregulares. Al igual que en el estudio citológico, aparecen las ranuras e inclusiones citoplásmicas eosinófilas y, con menos frecuencia, las células gigantes [5]. La cromatina se condensa a lo largo de la membrana nuclear que parece así más gruesa y el centro del núcleo presenta un aspecto claro, arenoso y esponjoso. Con frecuencia, los núcleos parecen cubrirse parcialmente unos a otros como las tejas de un tejado (aspecto de «apilamiento nuclear»).

Ninguna de estas características nucleares es por sí sola patognomónica. Los núcleos de aspecto claro pueden encontrarse en las tiroiditis o en la enfermedad de Basedow [27], y los núcleos ranurados aparecen, casi siempre en escaso número, en los adenomas, carcinomas foliculares, tumores oncocíticos, enfermedad de Basedow, nódulos hiperplásicos, tiroiditis [29], etc. Parecen ser más específicas las inclusiones nucleares y la presencia de calcosferitos (calcificaciones concéntricas que probablemente se desarrollan alrededor de células necrosadas); que se han descrito sólo de forma excepcional en los carcinomas foliculares o medulares [26, 29].

La forma clásica del carcinoma papilar es un carcinoma mal delimitado que infiltra el tejido tiroideo adyacente. Aproximadamente en el 20% de los casos se encuentran pequeños focos carcinomatosos homolaterales o contralaterales [20, 26] que se interpretan como lesiones multifocales primitivas o diseminaciones linfáticas. La frecuencia de metástasis ganglionares se aproxima al 40-50% [18, 20].

Existen variantes del carcinoma papilar que representan problemas diferentes para la citología y la histología.

El microcarcinoma ha sido definido por la Organización Mundial de la Salud (OMS) como el carcinoma papilar menor de 1 cm de diámetro, de aspecto estrellado o encapsulado y que a su vez puede dividirse en carcinoma «minúsculo» (*minute carcinoma* > 5 ≤ 10 mm) y carcinoma infinitesimal (*tiny carcinoma* < 5 mm). Estos microcarcinomas se diagnostican exclusivamente durante el estudio histológico, siendo descubiertos en la mayoría de las ocasiones de forma fortuita, en la vecindad de otra lesión de mayor tamaño que motivó la indicación de la lobectomía. Su diagnóstico es exclusivamente histológico porque, en principio, un nódulo menor de 10 mm no debe ser objeto de punción aspiración con aguja fina [1]. El pronóstico de estos microcarcinomas es excelente, aunque algunos se descubren por sus metástasis ganglionares.

En el carcinoma papilar de tipo folicular, las células presentan las mismas características nucleares que la forma clásica, pero carece de arquitectura papilar. En algunos casos estos carcinomas son encapsulados, lo cual dificulta más el diagnóstico histológico que el estudio citológico ya que las alteraciones nucleares a veces son sutiles y pueden verse modificadas o alteradas por las técnicas de fijación.

Existen dos variantes agresivas del carcinoma papilar: el carcinoma papilar de células altas *(tall-cell carcinoma)*, en el que las células tienen como mínimo el doble de altura que de anchura, y el carcinoma papilar de células cilíndricas *(columnar-cell carcinoma)*, que presenta una marcada estratificación nuclear, citoplasmas a veces claros y aspecto endometrioide al examen histológico. Estas dos formas de

Cuadro II. – Clasificación histológica de los tumores de la glándula tiroidea.

Tumores epiteliales primarios	**Variantes citológicas especiales de las lesiones precedentes**
Tumores benignos	Tumor de células claras
Adenomas tiroideos	Tumor de células mucosecretoras
formas típicas	Tumor celular
otras variantes	
Tumores malignos	**Tumores conjuntivos primarios**
- Con diferenciación tireocítica	Tumores conjuntivos benignos
Carcinoma folicular	Tumores conjuntivos malignos
Carcinoma papilar	Sarcomas
Carcinoma oncocítico	Linfomas malignos
Carcinoma insular	**Tumores diversos**
- De células C	**Tumores secundarios**
Carcinoma medular	**Lesiones seudotumorales**
- Con calcitonina y tiroglobulina	
Carcinoma mixto	
- Indiferenciados	
Carcinoma indiferenciado	

carcinoma papilar pueden diagnosticarse durante el estudio citológico; en el primer caso aparecen células de gran tamaño muy características y en el segundo destacan las células cilíndricas. Sin embargo, ambas variantes son muy poco frecuentes.

Por último, existen dos formas difusas, también raras, de carcinoma papilar: el carcinoma esclerosante difuso, constituido por pequeñas agrupaciones de papilas frecuentemente intralinfáticas, con numerosos calcosferitos, fibrosis, infiltrado linfocítico y a menudo, metaplasia escamosa; y la forma folicular difusa de carcinoma papilar [30], que puede asemejarse a la hiperplasia nodular benigna y cuyo diagnóstico se basa en el aspecto de los núcleos y en la existencia de infiltración vascular.

Carcinoma folicular

El carcinoma folicular es el segundo cáncer tiroideo en frecuencia después del carcinoma papilar. Afecta también predominantemente al sexo femenino, aunque la edad media es 10 años superior. El carcinoma folicular puede ser mínimamente invasivo (carcinoma folicular encapsulado) o muy invasivo. Ambos presentan un aspecto histológico similar pero, en el segundo caso, el diagnóstico de malignidad es sencillo debido a su marcado carácter infiltrante local. Estos carcinomas tienen a menudo abundantes células y presentan una estructura folicular o más compacta, siendo entonces trabeculofolicular. Los núcleos son de mayor tamaño que en los adenomas, presentan un evidente nucléolo y a veces, figuras de mitosis. Para establecer con certeza el diagnóstico de malignidad en la variante encapsulada del carcinoma folicular es preciso demostrar de forma inequívoca la existencia de invasión vascular y/o la rotura completa de la cápsula. Estas dos imágenes histológicas corresponden a dos hechos puntuales, lo que puede explicar la dificultad de llegar al diagnóstico de este tipo de lesiones durante el examen extemporáneo. La invasión vascular se debe buscar dentro o fuera de la cápsula, en los vasos capilares y/o vénulas y se manifiesta por prominencias celulares, algunas de las cuales están en continuidad con la pared vascular. Estas prominencias endovasculares a menudo están tapizados de endotelio. Para llegar al diagnóstico de carcinoma folicular, la invasión de la cápsula debe afectar a todo su espesor, llegando a contactar con los folículos tiroideos normales o los tejidos peritiroideos vecinos. Así, la visualización de múltiples focos de invasión capsular incompletos no es suficiente para su diagnóstico, pudiendo conducir a diagnósticos por exceso. La toma repetida de muestras y los cortes a distintos niveles permiten a veces resolver las dudas diagnósticas. El diagnóstico diferencial se debe realizar fundamentalmente con los adenomas foliculares y en ocasiones también con los carcinomas papilares encapsulados de estructura folicular.

El diagnóstico de carcinoma folicular a través del estudio citológico es muy difícil, si no imposible. En la citología no son aplicables los criterios diagnósticos estructurales como la rotura capsular y la infiltración vascular. No obstante, la riqueza celular y la arquitectura microfolicular o trabeculofolicular que aparecen en el examen histológico se manifiestan en el estudio citológico como una celularidad abundante muy llamativa en la extensión, agrupaciones tridimensionales englobadas en estructuras microfoliculares y por una disposición lineal con fenómenos de deformación recíproca de las células. Además se pueden observar alteraciones nucleares (Fig. 1), los núcleos son un poco más voluminosos y cargados de cromatina, con contornos irregulares y deformados y, a veces, de aspecto ranurado. Si en la muestra obtenida por punción aspiración con aguja

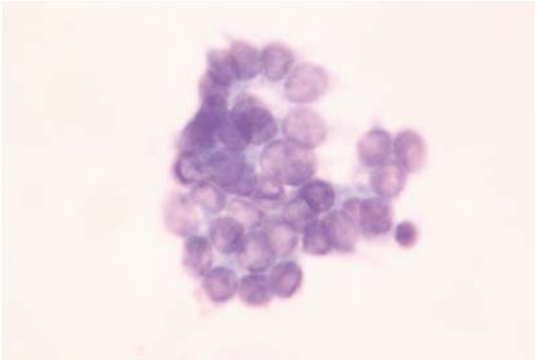

Figura 1 *Carcinoma folicular. Toma de células en medio líquido: estructura folicular; núcleos voluminosos (May-Grünwald-Giemsa ×400).*

fina se encuentra una citología con este aspecto, o más aún, si aparece alguno de los elementos diagnósticos, debe sospecharse la existencia de carcinoma folicular o, como mínimo, no puede garantizarse un diagnóstico de benignidad. Estas lesiones son las que en citología se corresponden básicamente con la categoría diagnóstica de «lesiones sospechosas de malignidad». De esta forma, aunque no se llegue al diagnóstico definitivo de carcinoma folicular, estas alteraciones estructurales y citológicas obligan a ser cautos y exigen un control histológico [2, 14].

Entre los carcinomas foliculares poco diferenciados, cuyo diagnóstico citológico plantea menos dificultades dadas sus marcadas alteraciones celulares, cabe destacar el carcinoma insular, que representa solamente el 3,5% de los cánceres de la glándula tiroidea. Como en el resto de los carcinomas foliculares ya descritos, la citología revela una gran riqueza celular, con disposición trabecular o microfolicular, pero es raro encontrar atipias citonucleares. Las células son generalmente de pequeño tamaño, con núcleos redondeados y escaso citoplasma. Tan sólo por las características estructurales observadas en el estudio citológico se debe suponer, como mínimo, que se trata de un nódulo sospechoso de malignidad. El diagnóstico de este carcinoma resulta más fácil durante el examen histológico ya que presenta islotes compactos, a veces con microfolículos. Las células son pequeñas, regulares y con núcleos redondos. En algunos casos se observan mitosis e incluso material necrótico. Los lóbulos aparecen resaltados por el efecto de los capilares, que a veces están dilatados recordando el aspecto de los paragangliomas y con frecuencia producen invasión vascular. Estos carcinomas insulares se consideran tumores agresivos de muy mal pronóstico. En estudios recientes se equipara su pronóstico al del carcinoma folicular fuertemente invasivo [8]. Por último, el origen folicular del carcinoma insular es controvertido. Si bien algunos autores consideran que el carcinoma insular es un tipo de carcinoma folicular poco diferenciado, los carcinomas papilares pueden recidivar en forma de carcinoma insular. La frecuencia con la que se extiende a los tejidos peritiroideos y las metástasis ganglionares y a distancia los relaciona también con los carcinomas papilares [8].

Carcinoma medular

El carcinoma medular se origina a partir de las células C de la glándula tiroidea, que son las encargadas de la síntesis de calcitonina. Este tipo de cáncer representa del 5 al 10% de los cánceres de la glándula tiroidea. Aparece con un discreto predominio en el sexo femenino (1,3:1). En dos tercios de los casos se presenta de forma esporádica, mientras que en el tercio restante, el carcinoma medular forma parte de una

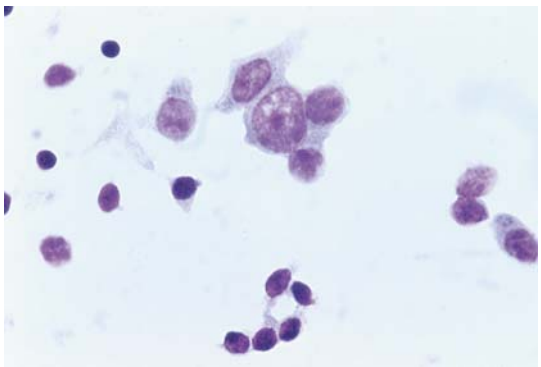

Figura 2 *Carcinoma medular. Células aisladas. Aspecto plasmocitoide (May-Grünwald-Giemsa ×400).*

afectación familiar, ya sea de forma aislada o englobado en un cuadro de poliendocrinopatía hereditaria: *multiple endocrine neoplasia* (MEN) tipo IIa o IIb. En este cuadro se asocian carcinoma medular y/o hiperplasia de células C, feocromocitoma y/o hiperplasia de la médula suprarrenal con hiperplasia o adenoma de las glándulas paratiroideas (IIa) o con neuromas mucosos y ganglioneuromas intestinales (IIb). Los casos familiares están relacionados con la mutación de un gen situado en el cromosoma 10. La concentración sérica de tirocalcitonina se encuentra casi siempre elevada y aumenta aún más en respuesta a la estimulación con pentagastrina.

El diagnóstico citológico de la forma clásica de carcinoma medular es bastante sencillo: la punción muestra abundantes células que pueden encontrarse aisladas o agrupadas en pequeños acúmulos. Estas células son de pequeño o mediano tamaño, con un citoplasma más bien basófilo y núcleo excéntrico, redondeado con cromatina marcada. Presentan un aspecto típicamente plasmocitoide (Fig. 2). Algunas de ellas pueden ser binucleadas o multinucleadas. En los casos más típicos, aparecen gránulos citoplásmicos eosinófilos con la tinción de May-Grünwald-Giemsa, y algunas manchas de sustancia débilmente eosinófila que traducen la presencia de depósitos de sustancia amiloide. Por el contrario, algunos carcinomas medulares están constituidos por células de mayor tamaño con citoplasma alargado y fusiforme. Frecuentemente aparecen formas mixtas, con células redondeadas y fusiformes. Por último, llama la atención la presencia de inclusiones citoplásmicas intranucleares de morfología muy similar a las que aparecen en el carcinoma papilar, aunque a veces no están tan bien definidas y presentan una coloración un poco eosinófila.

Debido a que las células que lo constituyen son pequeñas y que no se visualiza la imagen de granulación eosinófila, el diagnóstico es complicado. Por tanto se debe prestar especial atención al aspecto tan característico de los núcleos.

En el examen histológico, este tumor muestra el mismo polimorfismo celular y estructural. Las células pueden ser cúbicas o poligonales, alargadas e incluso fusiformes; con citoplasma eosinófilo o anfófilo y más raramente claro. Las células se disponen en placas, lóbulos o cordones en el seno de un estroma fibroso que en el 80% de los casos [26] contiene una cantidad variable de depósitos amiloides. Casi nunca se observan calcosferitos. El hallazgo de este polimorfismo citológico y estructural en un estroma amiloide es muy sugestivo de carcinoma medular.

Entre las diferentes formas de carcinoma medular cabe destacar la existencia de carcinomas mixtos, mucosecretores de calcitonina o de calcitonina y tiroglobulina. Estos últimos, muy raros, también conocidos como «intermediarios» presentan una doble diferenciación medular y folicular [16] o medular y papilar [17], sintetizando a la vez calcitonina y tiroglobulina. Se ha descrito en alguna ocasión la coexistencia de estas dos sustancias en la misma célula. La existencia de estos tumores suscita interesantes dudas histogenéticas y apunta hacia la posibilidad de tumores de colisión y la existencia de un posible precursor común de los tireocitos y de las células C, o que sean manifestación de la capacidad de diferenciación múltiple de las células tumorales.

Carcinoma indiferenciado o anaplásico

El carcinoma indiferenciado es un tumor que aparece en individuos mayores de 50 años y representa del 5 al 10% de los tumores malignos de la glándula tiroidea. Clínicamente, se presenta como una tumefacción en la región cervical, de rápida evolución, que normalmente se desarrolla a partir de una lesión preexistente. Citológicamente, el diagnóstico de malignidad en este tipo de carcinomas no plantea dificultad. Las células son de gran tamaño, con núcleos muy voluminosos, irregulares, incluso monstruosos. Pueden aparecer fenómenos necróticos asociados. Estructuralmente, se observan células aisladas o agrupadas en grandes placas. Pueden presentarse dos dificultades diagnósticas: en primer lugar asegurar que se trata de un tumor primario, porque puede tratarse de la metástasis tiroidea de un carcinoma indiferenciado de otra localización. La segunda dificultad reside en establecer el diagnóstico de carcinoma indiferenciado cuando realmente se trate de una forma poco diferenciada, generalmente de un carcinoma folicular o de un carcinoma medular. Esto obliga a realizar una búsqueda de elementos celulares más diferenciados que orienten a uno u otro diagnóstico, especialmente cuando se trata de una forma poco diferenciada de carcinoma medular.

Histológicamente, se trata de un tumor de aspecto muy polimorfo en el que se combinan zonas carcinomatosas con células grandes, a veces con diferenciación escamosa, con zonas sarcomatoides que pueden simular un fibrosarcoma, un histiocitofibroma maligno o un sarcoma osteogénico. A menudo aparecen células tumorales gigantes multinucleadas. En general, estos tumores no producen tiroglobulina ni calcitonina.

Metástasis

Las metástasis representan entre el 2 y el 20% de los cánceres tiroideos. Esta variabilidad depende del centro donde se realice la citopunción, siendo más elevada en los centros dedicados al tratamiento del cáncer. Independientemente de este factor, el diagnóstico citológico es difícil. Cuando se conoce bien la historia clínica, se facilita el diagnóstico. Así, cuando se sabe que existe un cáncer en otra localización, se orienta la búsqueda de células anormales con las características citológicas del tumor primario. Aún si se desconoce la existencia de un tumor primitivo, cuando aparecen células anormales que no cumplen los criterios citológicos típicos de los carcinomas de la glándula tiroidea, se debe barajar sistemáticamente esta posibilidad diagnóstica. Sin embargo, en algunos casos pueden plantear un diagnóstico diferencial muy difícil con las células foliculares normales.

El diagnóstico histológico de las metástasis es más sencillo. Aun así, pueden aparecer algunas dudas diagnósticas como por ejemplo, diferenciar la metástasis de un carcinoma de células renales de un tumor de células claras primitivo de la glándula tiroidea. Otro ejemplo es la dificultad que supone

diferenciar la metástasis de un carcinoma epidermoide del componente epidermoide que se asocia a un tumor tiroideo primario, aunque estos casos son muy raros.

TUMORES RAROS

Carcinomas

Existen *carcinomas* mucoepidermoides primarios muy poco frecuentes en los que se asocian, citológica e histológicamente, características del carcinoma epidermoide y del adenocarcinoma. Estos tumores se originan generalmente a partir de tiroiditis linfocíticas. Algunos tumores, como el carcinoma folicular o el medular, pueden presentar un componente de células escamosas que obliga a ser cautos al establecer el diagnóstico de carcinoma mucoepidermoide primario. La existencia de estos tumores mucoepidermoides primarios es controvertida.

Linfomas malignos primarios de la glándula tiroidea

Son tumores más frecuentes que representan aproximadamente el 8% de las lesiones tiroideas malignas. Se desarrollan sobre todo a partir de focos de tiroiditis linfocítica. En general, son linfomas no Hodgking de fenotipo B que se asemejan en su morfología e inmunohistoquímica a los linfomas de tejido linfoide asociado a las mucosas (*mucosa-associated lymphoid tissue:* MALT). A veces, el diagnóstico citológico es muy complicado, salvo en los casos de linfoma B de células grandes con población celular muy monomorfa en los que el diagnóstico es más sencillo. En caso de linfoma de células pequeñas o de linfoma folicular el diagnóstico es, lógicamente, más difícil. En estos casos, es necesario realizar técnicas inmunocitoquímicas complementarias o de citometría de flujo para precisar el diagnóstico. También presenta dificultades el diagnóstico histológico. Para realizar el diagnóstico diferencial entre lesiones inflamatorias y linfomas malignos de células pequeñas tipo MALT, puede ser necesario el uso de técnicas de biología molecular. Las lesiones linfoepiteliales parecen no presentar la misma especificidad en la glándula tiroidea que en el tubo digestivo [21], aunque la presencia de formaciones intrafoliculares de células linfoides centrocitoides sigue siendo un dato importante para el diagnóstico.

Sarcomas primarios de la glándula tiroidea

Son tumores excepcionales. Siempre se debe hacer primero el diagnóstico diferencial con el carcinoma indiferenciado sarcomatoide o con la extensión de un sarcoma de la vecindad. La existencia de angiosarcomas de la glándula tiroidea ha sido siempre un tema controvertido. La utilización extendida de los métodos inmunohistoquímicos ha demostrado que casi todos estos tumores expresan marcadores endoteliales. Sin embargo, algunos tumores angiosarcomatoides también expresan marcadores epiteliales (queratina, antígeno epitelial de membrana [EMA] y tiroglobulina). Esto contribuye a cuestionar la existencia de carcinomas con diferenciación angiosarcomatoide (carcinomas angiomatoides) [9].

Tumores oncocíticos

La OMS no contempla en su clasificación los tumores oncocíticos como entidad independiente sino que los considera una variante citológica de los tumores foliculares. No obstante, las células que constituyen este tumor, conocidas como oncocitos, son células características tanto por su morfología como por su localización (pueden encontrarse en cualquier parte del organismo) y por su origen, que aún se desconoce. Estos tumores oncocíticos de la glándula tiroidea pueden ser benignos o malignos.

Citológicamente, las células oncocíticas suelen presentan un aspecto muy característico. Son células de gran tamaño (al menos como los macrófagos) que aparecen aisladas o agrupadas en formaciones muy laxas. Su citoplasma es abundante, basófilo, algo grisáceo y de bordes mal definidos. A veces contiene gránulos basófilos con la tinción de May-Grünwald-Giemsa que, observados al microscopio electrónico, corresponden a mitocondrias gigantes. El núcleo es redondeado, de gran tamaño y casi siempre excéntrico, aunque en ocasiones está centrado. Muchas células son bi, tri o multinucleadas. Las células pueden presentar núcleos regulares o una marcada anisocariosis. Puede existir coloide o no. La citología de los tumores oncocíticos plantea tres problemas:

– a pesar de que se han intentando definir criterios citológicos de benignidad o malignidad [25], no existe ningún criterio citológico fiable que permita determinar si el tumor es benigno o maligno. Así, el carcinoma oncocítico puede presentar células muy regulares y en el adenoma oncocítico se pueden observar marcadas atipias citonucleares. En el informe citológico debe constar «tumor oncocítico en el que no se puede determinar su carácter benigno o maligno». Esta lesión se debe incluir en la categoría «lesión sospechosa de malignidad» siendo así subsidiaria de control histológico;

– en ocasiones, las células oncocíticas son más pequeñas que las descritas anteriormente en la forma típica. Esta variante se asemeja más a las células foliculares que serían relativamente más grandes. Esta línea celular se ha denominado «células intermediarias». Desde el punto de vista citológico, es muy difícil determinar si se trata de un nódulo folicular constituido por células foliculares de gran tamaño o de la variante de células pequeñas del tumor oncocítico. Ante la mínima duda se debe indicar un control histológico;

– por último, la citología de la tiroiditis linfocítica o tiroiditis de Hashimoto, muestra con frecuencia células oncocíticas. El componente linfoide de las tiroiditis es escaso, de modo que se debe buscar con detenimiento para evitar establecer por exceso el diagnóstico de tumor oncocítico.

Histológicamente, el diagnóstico diferencial entre carcinoma y adenoma se basa, como en el caso de los tumores foliculares, en la existencia de invasión vascular y/o afectación completa de la cápsula. Los carcinomas son generalmente muy invasivos, lo que facilita su diagnóstico. Desde un punto de vista pronóstico, estos tumores son más agresivos y provocan metástasis con mayor frecuencia que el carcinoma folicular o papilar. Esto ocurre en un 20% de los tumores oncocíticos, mientras que la gran mayoría son adenomas [31, 33].

Algunos carcinomas oncocíticos presentan una estructura completamente papilar, como el carcinoma papilar típico, son claramente invasivos y no plantean dificultades diagnósticas. Sin embargo, existen casos raros de tumores oncocíticos papilares totalmente encapsulados que son difíciles de clasificar. Estos tumores se consideran actualmente como tumores benignos, ya que hasta la fecha no se ha descrito ningún caso de metástasis.

BOCIO Y ADENOMAS

El único tumor epitelial benigno primario de la glándula tiroidea es el adenoma folicular. Generalmente se presenta como un nódulo único bien delimitado y de tamaño variable. El bocio corresponde a una glándula tiroidea multinodular con afectación de los dos lóbulos tiroideos y no se considera una lesión tumoral, sino una lesión de naturaleza distrófica.

Desde el punto de vista histológico, se distinguen varios tipos de adenoma: el adenoma folicular simple con folículos de tamaño prácticamente normal; el adenoma macrofolicular con folículos dilatados y de gran tamaño, también llamado adenoma coloideo y los adenomas microfoliculares o fetales, que presentan folículos pequeños, como los adenomas trabeculares o compactos, conocidos como embrionarios, en los que apenas se observa la luz. Todas estas variantes morfológicas no representan diferencias pronósticas o terapéuticas. Las células que forman los adenomas son de tamaño medio con núcleos redondeados, que son generalmente regulares. Pueden aparecer fenómenos de anisocitosis e hipercromatismo sin implicaciones en el diagnóstico. Estos adenomas están rodeados por una fina cápsula y pueden sufrir fenómenos fibróticos, hemorrágicos o necróticos. En caso de necrosis, aparecen macrófagos, siderófagos y ocasionalmente cristales de ácidos grasos.

Los adenomas no suelen plantear dificultades diagnósticas. No obstante, a veces pueden confundirse con adenocarcinomas foliculares cuando presentan una elevada densidad celular, atipias citonucleares marcadas, ocasionales figuras de mitosis y sobre todo, una gruesa cápsula a su alrededor. Es necesario realizar una búsqueda exhaustiva de posibles imágenes de invasión y/o rotura capsular en los múltiples cortes efectuados.

Citológicamente, no existen diferencias entre el material obtenido mediante punción de un nódulo folicular que asiente en un bocio tiroideo y el de un adenoma folicular. El diagnóstico de uno u otro se basa por tanto en la clínica y la radiología. En el estudio citológico, estas lesiones se reconocen en el 60-65% de los casos. Su carácter benigno se basa en la presencia de células foliculares agrupadas en pequeñas tiras o formaciones con una superposición nuclear muy discreta. Los núcleos son redondeados y regulares sin hipercromatismo ni hipertrofia de los nucléolos. Existe abundante sustancia coloide libre, pudiendo aparecer macrófagos, siderófagos y ocasionalmente fibroblastos (sobre todo en el nódulo folicular benigno de un bocio). De manera puntual, se puede observar discreta anisocariosis. A través de todos estos hallazgos citológicos se puede establecer el diagnóstico de benignidad con gran sensibilidad y elevado valor predictivo negativo [6].

Existen algunas variantes histológicas de los adenomas foliculares.

Una de estas variantes es el adenoma con hiperplasia papilar, también denominado adenoma papilar. En este caso, los folículos son más tortuosos, ribeteados y presentan proyecciones epiteliales intraluminales. Se trata de verdaderas estructuras papilares, aunque a veces se las denomine seudopapilas. Estas papilas se encuentran siempre tapizadas por células cilíndricas perfectamente regulares con núcleos redondos y regulares sin imágenes de superposición o inclusión.

Otra variante poco frecuente es el adenoma trabecular hialinizante (Fig. 3). Posee una estructura trabecular o lobulada en el seno de un tejido intersticial muy fibroso e hialino. Las células son grandes y generalmente se disponen perpendiculares al eje de los tractos conjuntivos. Su citoplasma es abundante, eosinófilo y un poco opalescente. Los núcleos son alargados, en ocasiones espinosos, y pueden tener un halo claro perinuclear. Pueden aparecer estriaciones, inclusiones citoplásmicas intranucleares o calcosferitos, pareciéndose entonces al carcinoma papilar; pero no presenta arquitectura papilar, y jamás invasión capsular ni émbolos tumorales. Varios estudios discuten la relación entre este tumor benigno y el carcinoma papilar, ya que se han descrito casos con imágenes de invasión capsular o vascular y otros en los que se ha observado asociación con carcinoma papilar.

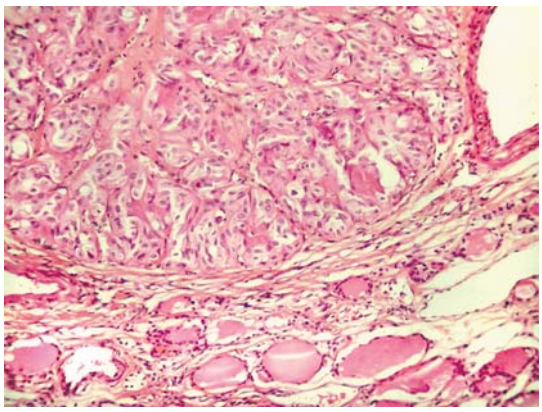

Figura 3 *Adenoma trabecular hialinizante (hematoxilina-eosina-safran ×250).*

El adenoma tóxico es una entidad más clínica que histológica. Se trata de un adenoma secretor que se acompaña de signos clínicos de hipertiroidismo. Se ha llamado también adenoma atípico. No presenta una histología característica pero esta denominación traduce la incertidumbre anatomopatológica ante un adenoma con marcadas modificaciones tanto estructurales como citológicas (múltiples atipias celulares, mitosis, etc.). Al constatar estas modificaciones citonucleares en el estudio citológico muchas veces se etiquetan de «lesiones sospechosas de malignidad». Sin embargo, en términos pronósticos el adenoma atípico es una lesión banal.

Aporte de las nuevas técnicas en el diagnóstico

Durante los cinco últimos años han surgido anticuerpos contra antígenos o lectinas que, utilizados en determinadas condiciones, podrían contribuir al diagnóstico morfológico. Estos anticuerpos se pueden utilizar tanto en citología como en histología, para lo cual sólo es necesario adaptar la técnica. En general, los anticuerpos se diluyen más para la citología que para las técnicas anatomopatológicas convencionales. El desarrollo de las técnicas inmunohistocitoquímicas está ligado a la existencia de nuevas técnicas citológicas con toma de células en medio líquido [7]. El fundamento de estas nuevas técnicas es el mismo que el de las convencionales pero la toma de células en medio líquido permite la obtención de un mayor número de extensiones. Las técnicas tradicionales proporcionan generalmente un diagnóstico morfológico y las nuevas técnicas pueden utilizarse como técnicas complementarias. Las células pueden estar agrupadas en un punto o en una zona rectangular delimitada de la lámina y el fondo de la preparación está libre de hematíes y de elementos inflamatorios, lo que facilita enormemente la realización e

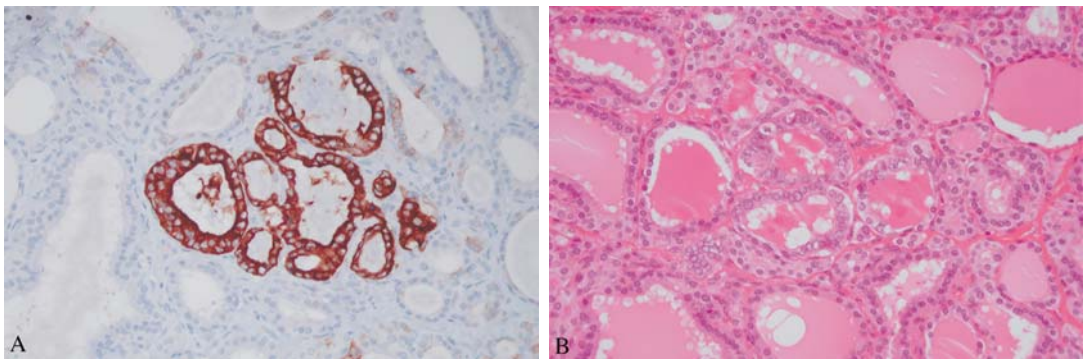

Figura 4 *Marcado positivo con anticuerpo anticitoqueratina 19 (A) de un pequeño foco sugestivo de microcarcinoma papilar teñido con hematoxilina-eosina-safran (×400) (B).*

interpretación de las técnicas inmunohistocitoquímicas. Así, se evitan los artefactos y los problemas de interpretación que en ocasiones aparecen en las muestras convencionales. En función del método de toma de células en medio líquido que se utilice, varía el tiempo de fijación, los fijadores y el tratamiento de la muestra. Es indispensable que todo ello se ajuste a las indicaciones establecidas por los fabricantes.

Es preciso resaltar, no obstante, que si bien existen algunas publicaciones muy optimistas, no existen actualmente anticuerpos que permitan resolver en todos los casos los problemas diagnósticos que se plantean [11, 23, 32]. Como suele ocurrir en anatomía patológica y en citología, se dispone de una batería de anticuerpos con el fin de llegar al diagnóstico.

LESIONES FOLICULARES

Como ya se ha comentado en los apartados anteriores, el principal diagnóstico diferencial citológico e histológico ante una lesión folicular, debe realizarse entre el adenoma y el carcinoma folicular.

Los anticuerpos antiperoxidasa (TPO) son los primeros que se conocieron. En los adenomas foliculares son positivos mientras que en los carcinomas (ya sean foliculares, papilares, medulares o indiferenciados) son negativos. Se ha establecido un umbral del 80% de células significativamente positivas. Por debajo de este umbral se encuentran el 98% de los carcinomas papilares y foliculares. Si se respeta este umbral, la sensibilidad es del 97 al 98% mientras que su especificidad oscila entre el 83 y el 99%. En el análisis citológico, este marcado inmunológico permite resolver alrededor del 60% de los casos dudosos entre adenoma y adenocarcinoma folicular. En el estudio histológico, la aplicación de estos anticuerpos se centra en los carcinomas foliculares o en los carcinomas papilares encapsulados con estructura folicular [10, 12].

El anticuerpo HBME-1, de uso más reciente, ha demostrado su valor diagnóstico para lesiones foliculares. Son anticuerpos frente a células mesoteliales que se encuentran positivos en el 90% de los carcinomas foliculares y en el 70% de los carcinomas papilares. Así, la positividad de estos anticuerpos es muy indicativa de malignidad. No obstante, se debe tener en cuenta que puede existir un marcado positivo focal en los adenomas o en los nódulos foliculares del bocio. Actualmente se considera que la presencia de más del 25% de células positivas es diagnóstico de malignidad [15, 34].

Existen muchas publicaciones acerca de una lectina llamada *galectina-3* (Gal 3). Es una proteína de adhesión celular que secretan las células tiroideas malignas. Su sensibilidad varía del 87 al 100%, siendo también muy elevada su especificidad (generalmente mayor de 94%). Este inmunomarcador es válido fundamentalmente para el carcinoma folicular [28]. Algunos carcinomas papilares pueden ser negativos y la mayoría de los carcinomas medulares o poco diferenciados no presenta marcado. Cabe destacar que aproximadamente el 10% de los adenomas foliculares presentan positividad para la Gal 3.

La *PAX8-PPAR gamma 1* es una proteína derivada de la fusión del gen PAX 8 (gen transcriptor de las células tiroideas) y del PPAR gamma o *peroxisome proliferator-activator-receptor*. El adenocarcinoma folicular muestra casi siempre una hiperexpresión de esta proteína que, por el contrario, no aparece en los adenomas ni en el carcinoma papilar. Actualmente, y según diferentes estudios, su sensibilidad varía entre el 40 y el 78%. Entre un 10 y un 30% de los carcinomas foliculares pueden presentar una inmunorreactividad difusa ocasional. Hasta el momento no se ha encontrado positividad en ningún otro tumor tiroideo [19, 22].

CARCINOMAS PAPILARES

Como ya se ha descrito, tanto el diagnóstico citológico como el histológico son sencillos. No obstante, en determinados casos difíciles de identificar, el diagnóstico puede complementarse con técnicas inmunohistoquímicas. La citoqueratina CK 19 ha sido considerada como marcador muy específico del carcinoma papilar [32]. Su sensibilidad oscila del 92 al 100% y su especificidad también es muy elevada, alrededor del 97% (Fig. 4A, B). El carcinoma folicular es negativo para este marcador. Sin embargo, casi el 30% de las células que constituyen los adenomas y las tiroiditis crónicas pueden expresar este anticuerpo. Por tanto se trata de un marcado difuso y no debe considerarse positivo. Estos anticuerpos son de mayor utilidad en el estudio histológico, ya que su interpretación resulta más aleatoria durante el estudio citológico.

Actualmente, el protooncogén *RET* ha suscitado especial interés (Fig. 5). Este gen codifica el receptor de membrana de un factor de crecimiento de células del tejido nervioso. Se trata de una enzima con actividad tirosincinasa que induce modificaciones en las células tiroideas en las que su expresión está aumentada. Esta hiperexpresión se relaciona con recombinaciones genéticas. Las células tiroideas normales o benignas no expresan esta enzima o lo hacen muy débilmente. En la práctica, se considera que el inmunomarcado es positivo cuando está presente al menos en el 25% de las células [12]. Su positividad es muy específica del carcinoma papilar, en cambio la sensibilidad varía entre 35 y 55%. Cabe destacar que recientemente también se han constatado estas recombinaciones tipo RET en los adenomas trabeculares hialinizantes. Este hecho confirmaría la hipótesis de su carácter preneoplásico, siendo pues carcinomas papilares encapsulados.

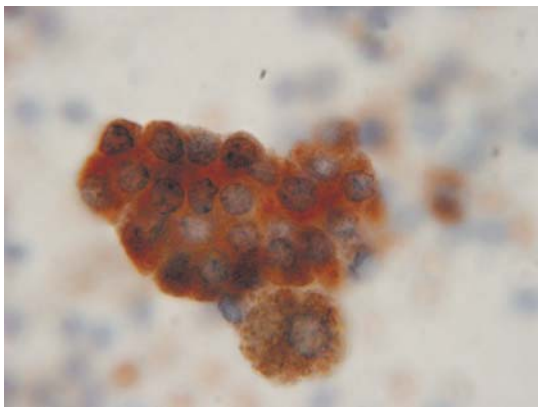

Figura 5 *Positividad para RET. Toma de células en medio líquido. Carcinoma papilar (×1.000) (fotografía por cortesía del doctor Thienpont, Bélgica).*

Por último, el anticuerpo CD15 aparece en la mayoría de los carcinomas papilares (en un 10-50% de las células tumorales). Casi nunca es positivo en el carcinoma folicular ni en el medular. Su especificidad para el carcinoma papilar es de aproximadamente 85-95% [34].

CARCINOMA MEDULAR

El carcinoma medular se origina a partir de las células C de la glándula tiroidea, encargadas de secretar tirocalcitonina. Este carcinoma tiene la particularidad de presentar, por este motivo, unos anticuerpos muy específicos: los anticuerpos antitirocalcitonina. Cabe destacar la gran afinidad de los anticuerpos *antiantígeno carcinoembrionario* (CEA) por el carcinoma medular, aunque no son específicos, ya que también son positivos en otros tumores, y en especial en los de naturaleza no tiroidea.

CARCINOMAS POCO DIFERENCIADOS O ANAPLÁSICOS

El anticuerpo más utilizado para estas lesiones es el anticuerpo *thyroid transcription factor* (TTF-1). Se trata de una proteína de transcripción que se describió inicialmente en el encéfalo y en el epitelio respiratorio, pero que también existe en la glándula tiroidea. Este marcador está presente en la mayor parte de los tumores tiroideos, ya sean carcinomas foliculares, papilares o poco diferenciados. Puede ser positivo en algunos carcinomas medulares y también se han descrito casos positivos en los tumores oncocíticos tanto benignos como malignos. Este marcador es negativo en los carcinomas anaplásicos [3]. Con este anticuerpo no se puede determinar con exactitud el tipo de lesión ni se puede excluir la posibilidad de la existencia de una metástasis de origen bronquial.

MARCADORES DE ORIGEN TIROIDEO

Los anticuerpos *antitiroglobulina* son prácticamente los únicos marcadores de origen tiroideo. Son positivos en todas las lesiones tiroideas desarrolladas a partir de células foliculares [3]. En el carcinoma folicular son claramente positivos; pueden ser positivos en los carcinomas poco diferenciados y anaplásicos, constituyendo un dato importante. Son positivos en los tumores oncocíticos y negativos en los carcinomas medulares. Sin embargo, estos anticuerpos aparecen positivos también en todas las lesiones foliculares benignas. Por tanto, este inmunomarcado sólo resulta útil cuando existen dificultades para realizar el diagnóstico diferencial entre tumor primario o secundario. Cabe destacar que su especificidad no es del 100% ya que recientemente se han descrito tumores de origen no tiroideo que han dado positivos para este marcador; concretamente existen carcinomas mamarios tiroglobulina positivos.

TUMORES ONCOCÍTICOS

En la actualidad no existe ningún marcador específico de los tumores oncocíticos ni tampoco un marcador que permita diferenciar si las células oncocíticas son benignas o malignas.

Conclusión

La citología tiroidea del material obtenido por punción aspiración con aguja fina es una eficaz prueba de detección para el cáncer de la glándula tiroidea. La citología se basa en el análisis de criterios morfológicos diferentes a los de la histología, de modo que ambas se complementan.

Su alta sensibilidad le permite detectar la mayoría de los tumores malignos de la glándula tiroidea. Si bien su especificidad no es muy elevada, permite disminuir en gran medida el número de intervenciones quirúrgicas que se practican para el control histológico de las lesiones catalogadas como benignas.

Las técnicas inmunohistoquímicas complementarias permiten mejorar la sensibilidad y precisar el diagnóstico, aunque sigue sin determinarse su utilidad clínica. Las técnicas de toma de células en medio líquido están indicadas en estos casos ya que permiten conservar una reserva celular que puede luego someterse a diferentes métodos según las necesidades.

Bibliografía

[1] Anaes*Ann Endocrinol* 1996; 57: 526-535

[2] Baloch ZW, Fleisher S, Livolsi VA, Gupta PK. Diagnosis of }follicular neoplasm}: a gray zone in thyroid fine-needle aspiration cytology. *Diagn Cytopathol* 2002; 26: 41-44

[3] Bejareno PA, Nikiforov YE, Swenson ES, Biddinger PW. Thyroid transcription Factor-1, thyroglobulin, cytokeratin 7 and cytokeratin 20 in thyroid neoplasms. *Appl Immunochem Mol Morphol* 2000; 8: 189-194

[4] Cap J, Ryska A, Rehorkova P, Hovorkova E, Kerekes Z, Pohnetalova D. Sensitivity and specificity of the fine needle aspiration biopsy of the thyroid: clinical point of view. *Clin Endocrinol* 1999; 51: 509-515

[5] Chan JK, Carcangiu ML, Rosai J. Papillary carcinoma of thyroid with exuberant nodular fasciitis-like stroma. Report of three cases. *Am J Clin Pathol* 1991; 95: 309-314

[6] Cochand-Priollet B, Guillausseau PJ, Chagnon S, Hoang S, Guillausseau-Scholer C, Chanson P et al. The diagnostic value of fine needle aspiration biopsy under ultrasonography in nonfunctional thyroid nodules: a prospective study comparing cytologic and histologic findings. *Am J Med* 1994; 97: 152-156

[7] Cochand-Priollet B, Fabre M. Cytologie non gynécologique. Recueil en milieu liquide. Paris: Elsevier, 2003

[8] Collini P, Sampietro G, Rosai J, Pilotti S. Minimally invasive (encapsulated) follicular carcinoma of the thyroid gland is the low-risk counterpart of widely invasive follicular carcinoma but not of insular carcinoma. *Virchows Arch* 2003; 442: 71-76

[9] Cutlan RT, Greer JE, Wong FS, Eltorky M. Immunohistochemical characterization of thyroid gland angiomatoid tumors. *Exp Mol Pathol* 2000; 69: 159-164

[10] De Micco C, Kopp F, Vassko V, Grino M. In situ hybridization and immunohistochemistry study of thyroid peroxidase expression in thyroid tumors. *Thyroid* 2000; 10: 109-115

[11] De Micco C, Vassko V, Henry JF. The value of thyroid peroxydase immunohistochemistry for pre-operative fine needle aspiration diagnosis of the follicular variant of papillary thyroid cancer. *Surgery* 1999; 126: 1200-1204

[12] De Micco C. Marqueurs de malignité en cytologie thyroïdienne. *Ann Pathol* 2001; 21: S67-69

[13] Gharib H, Goellner JR. Fine needle aspiration biopsy of the thyroid: an apparaisal. *Ann Intern Med* 1993; 118: 282-289

[14] Goldstein RE, Netterville JL, Burkey B, Johnson JE. Implications of follicular neoplasms, atypia, and lesions suspicious for malignancy diagnosed by fine-needle aspiration of thyroid nodules. *Ann Surg* 2002; 235: 656-662

[15] Guyetant S, Michalak S, Valo I, Saint-Andre JP. Diagnosis of the follicular variant of papillary thyroid carcinoma. Significance of immunohistochemistry. *Ann Pathol* 2003; 23: 11-20

[16] Holm R, Sobrinho-Simoes M, Nesland JM, Sambade C, Johannessen JV. Medullary thyroid carcinoma with thyroglobulin immunoreactivity. A special entity?. *Lab Invest* 1987; 57: 258-268

[17] Lax SF, Beham A, Kronberger-Schönecker D, Langsteger W, Denk H. Coexistence of papillary and medullary carcinoma of the thyroid gland. Mixed or collision tumour? Clinicopathological analysis of three cases. *Virchows Arch B Pathol* 1994; 424: 441-447

[18] Livolsi VA. Papillary neoplasms of the thyroid. Pathologic and prognostic features. *Am J Clin Pathol* 1992; 97: 426-434

[19] Marques AR, Espadinha C, Catarino AL, Moniz S, Pereira T, Sobrinho LG et al. Expression of PAX8-PPAR gamma rearrangments in both follicular thyroid carcinomas and adenomas. *J Clin Endocrinol Metab* 2002; 87: 3947-3952

[20] McConahey WM, Hay ID, Woolner LB, Van Herden JA, Taylor WF. Papillary thyroid cancer treated at the Mayo clinic, 1946 through 1970: initial manifestations, pathologic findings, therapy, and outcome. *Mayo Clin Proc* 1986; 61: 978-996

[21] Matiasguiu X, Esquius J. Lymphoepithelial lesion in the thyroid. A non specific histological finding. *Pathol Res Pract* 1991; 187: 296-300

[22] Nikiforova MN, Biddinger PW, Caudill CM, Kroll TG, Nikiforov YE. PAX-PPAR gamma rearrangment in thyroid tumors. RT-PCR and immunohistochemical anlyses. *Am J Surg Pathol* 2002; 26: 1016-1023

[23] Raphael SJ. The meaning of markers: ancillary techniques in diagnosis of thyroid neoplasia. *Endocr Pathol* 2002; 13: 301-311

[24] Ravetto C, Colombo L, Dottorini ME. Usefulness of fine-needle aspiration in the diagnosis of thyroid carcinoma: a retrospective study in 37.875 patients. *Cancer* 2000; 90: 357-363

[25] Renshaw AA. Hurthle cell carcinoma is a better gold standard than Hurthle cell neoplasm for fine-needle aspiration biopsy of the thyroid. *Cancer Cytopathol* 2002; 96: 261-266

[26] Rosai J, Carcangiu ML, Delellis RA. Tumors of the thyroid gland (3ème série). Washington: Armed Forces Institut of Pathology, 1992; 343

[27] Rosai J, Carcangiu ML. Pitfalls in the diagnosis of thyroid neoplasms. *Pathol Res Pract* 1987; 182: 169-179

[28] Saggiorato E, Cappia S, De Giuli P, Mussa A, Pancani G, Caraci P et al. Galectin-3 as a presurgical immunocytodiagnostic marker of minimally invasive follicular thyroid carcinoma. *J Clin Endocrinol Metab* 2001; 86: 5152-5158

[29] Scopa CD, Melachrinou M, Saradopoulou C, Merino MJ. The significance of the grooved nucleus in thyroid lesions. *Mod Pathol* 1993; 6: 691-694

[30] Sobrinho-Simoes M, Soares J, Carneiro F, Limbert E. Diffuse follicular variant of papillary carcinoma of the thyroid: report of eight cases of a distinct agressive type of thyroid tumor. *Surg Pathol* 1990; 3: 189-203

[31] Tallini G, Carcangiu ML, Rosai J. Oncocytic neoplasms of the thyroid gland. *Acta Pathol Jpn* 1992; 42: 305-315

[32] Tallini G. Molecular pathobiology of thyroid neoplasms. *Endocr Pathol* 2002; 13: 271-288

[33] Tollefsen HR, Shah JP, Huvos AG. Hurthle cell carcinoma of the thyroid. *Am J Surg* 1975; 130: 390-394

[34] van Hoeven KH, Kovatich AJ, Miettinen M. Immunocytochemical evaluation of HBME-1, CA 19-9 and CD15 in fine needle aspirates of thyroid nodules. *Diagn Cytopathol* 1998; 18: 93-97